



ПАСТАНОВА

ПОСТАНОВЛЕНИЕ

«31» *декабрь* 20 *15* г. № *141*

г. Минск

г. Минск

Об утверждении клинического протокола «Диагностика и лечение пациентов с нетравматическими внутричерепными кровоизлияниями»

На основании абзаца седьмого части первой статьи 1 Закона Республики Беларусь от 18 июня 1993 года «О здравоохранении» в редакции Закона Республики Беларусь от 20 июня 2008 года, подпункта 8.3 пункта 8 и подпункта 9.1 пункта 9 Положения о Министерстве здравоохранения Республики Беларусь, утвержденного постановлением Совета Министров Республики Беларусь от 28 октября 2011 г. № 1446 «О некоторых вопросах Министерства здравоохранения и мерах по реализации Указа Президента Республики Беларусь от 11 августа 2011 г. № 360», Министерство здравоохранения Республики Беларусь **ПОСТАНОВЛЯЕТ:**

1. Утвердить прилагаемый клинический протокол «Диагностика и лечение пациентов с нетравматическими внутричерепными кровоизлияниями».

2. Настоящее постановление вступает в силу с 1 февраля 2016 г.

Министр

В.И.Жарко

УТВЕРЖДЕНО  
Постановление  
Министерства здравоохранения  
Республики Беларусь  
31.12.2015 № 141

**КЛИНИЧЕСКИЙ ПРОТОКОЛ**  
«Диагностика и лечение пациентов с  
нетравматическими внутричерепными  
кровоизлияниями»

1. Настоящий Клинический протокол устанавливает общие требования к оказанию медицинской помощи, пациентам старше 18 лет (далее – пациенты) с нетравматическими внутричерепными кровоизлияниями:

субарахноидальное кровоизлияние (шифр по Международной статистической классификации болезней и проблем, связанных со здоровьем, десятого пересмотра (далее – МКБ-10) – I60);

внутричерепное кровоизлияние (шифр по МКБ-10 – I61);

другое нетравматическое внутричерепное кровоизлияние (шифр по МКБ-10 – I62);

2. Требования настоящего Клинического протокола являются обязательными для юридических лиц и индивидуальных предпринимателей, осуществляющих медицинскую деятельность в порядке, установленном законодательством Республики Беларусь.

3. Для целей настоящего Клинического протокола используются основные термины и их определения в значениях, установленных Законом Республики Беларусь от 18 июня 1993 года «О здравоохранении» (Ведамасці Вярхоўнага Савета Рэспублікі Беларусь, 1993 г., № 24, ст. 290; Национальный реестр правовых актов Республики Беларусь, 2008 г., № 159, 2/1460) а также следующие термины и их определения:

нетравматическое внутричерепное кровоизлияние (далее – ВЧК) – кровоизлияние в полости черепа (в оболочки мозга, паренхиму мозга, желудочки мозга), не связанное с черепно-мозговой травмой;

нетравматическое субарахноидальное кровоизлияние (далее – САК) – кровоизлияние в субарахноидальное пространство головного мозга, не связанное с черепно-мозговой травмой;

артериальная аневризма (далее – АА) – местное расширение просвета артерии вследствие изменения или повреждения ее стенки;

артериовенозная мальформация (далее – АВМ) – патологическое образование кровеносных сосудов, через которые артериальная кровь

попадает непосредственно в дренирующие вены, не проходя через нормальное капиллярное русло.

4. Причинами нетравматического САК являются:

- внутричерепные аневризмы;
- церебральные АВМ;
- некоторые васкулиты, которые распространяются на сосуды центральной нервной системы (далее – ЦНС);
- опухоли головного мозга;
- диссекция (расслоение) мозговых артерий;
- разрыв конвекситальной артерии;
- нарушения свертывающей системы крови;
- тромбоз оболочечных синусов и вен мозга;
- спинальные АВМ;
- неаневризматическое САК из разорвавшейся вены передней поверхности ствола мозга;
- серповидноклеточная анемия;
- гипофизарное кровоизлияние (питуитарная апоплексия);
- САК неизвестной этиологии.

5. Факторы риска развития САК:

- артериальная гипертензия, суточные перепады артериального давления (далее – АД);
- использование гормональных контрацептивов;
- вредные привычки (табакокурение, употребление алкоголя и др.);
- беременность, роды, послеродовый период;
- спинномозговая пункция, церебральная ангиография (у пациентов с внутричерепными АА).

6. Классификация АА:

6.1. по размерам:

- малая (милиарная) – до 4 мм в наибольшем измерении;
- средняя – 5 - 14 мм;
- большая – 15 - 24 мм;
- гигантская – 25 мм и более;

6.2. по форме:

мешотчатая – аневризма, имеющая шейку, тело и дно (могут быть однокамерные, двухкамерные, многокамерные, с дивертикулами и без дивертикулов);

фузиформная – веретенообразная аневризма, представляющая собой равномерное или эксцентрическое расширение артерии;

серпантинная – долихоэктатическая гигантская аневризма, большая часть которой заполнена тромбами;

блистерная – редкий тип аневризм, характеризующихся небольшим размером, полусферической формой и широкой шейкой. Блистерные аневризмы возникают внезапно и имеют высокую тенденцию к разрыву;

6.3. по локализации:

6.3.1. АА внутренней сонной артерии (далее – ВСА):

кавернозного отдела ВСА (располагаются от места вхождения ВСА в кавернозный синус до места выхода ВСА через проксимальное дуральное кольцо);

параклиноидной локализации ВСА (располагаются от проксимального дурального кольца до места выхода ВСА через дистальное дуральное кольцо в субдуральное пространство);

супраклиноидной части ВСА (располагаются от дистального дурального кольца до бифуркации ВСА). На этом сегменте выделяют отдельно аневризмы в местах отхождения задней соединительной артерии и передней ворсинчатой артерии;

развилки ВСА (расположенные в месте бифуркации ВСА на переднюю и среднюю мозговые артерии);

6.3.2. АА средней мозговой артерии (далее – СМА):

М1-сегмента СМА (от развилки ВСА до бифуркации СМА);

развилки СМА (в месте деления М1-сегмента на М2-сегменты);

дистальных ветвей СМА (от места развилки СМА);

6.3.3. АА передней соединительной артерии (далее – ПСА);

6.3.4. АА передней мозговой артерии (далее – ПМА):

А1-сегмента ПМА (от развилки ВСА до места отхождения ПСА);

А2-сегмента ПМА (от ПСА до места отхождения перикаллезной артерии);

перикаллезной артерии (в месте отхождения перикаллезной артерии);

дистальных ветвей ПМА;

6.3.5. АА позвоночной артерии и задней нижней мозжечковой артерии;

6.3.6. АА основной артерии и ее ветвей:

нижней развилки основной артерии (расположенные у места слияния позвоночных артерий в основную артерию);

передней нижней мозжечковой артерии;

верхней мозжечковой артерии;

верхней развилки основной артерии (у места деления основной артерии на задние мозговые артерии);

6.3.7. АА задней мозговой артерии (далее – ЗМА):

Р1-сегмента ЗМА (от развилки ОА до места отхождения задней соединительной артерии (далее – ЗСА);

Р2-сегмента ПМА (от ЗСА до задней поверхности среднего мозга);

дистальных ветвей ЗМА;

6.4. по количеству:

одионочные;

множественные (при наличии двух и более АА).

7. В клинической картине кровоизлияния вследствие разрыва АА головного мозга выделяют три периода:

острейший (1 - 3 сутки);

острый (с 4-х суток до 2 - 3 недель после САК);

восстановительный (от 3 - 4 недель после кровоизлияния до 1 года);

стойких резидуальных явлений и развития поздних осложнений (от 1 года до 5 лет).

Острейший период характеризуется внезапностью начала, различной степенью выраженности патологических проявлений в виде общемозговой и очаговой симптоматики. Отличительной чертой данного периода является отсутствие сосудистого спазма. Тяжесть состояния пациента, глубина нарушения сознания в этом периоде зависят от:

близости очага кровоизлияния к стволовым структурам мозга;

воздействия кровоизлияния на диэнцефально-гипоталамические образования;

интенсивности и распространенности кровоизлияния по основанию мозга и по желудочковой системе;

наличия, размеров и локализации внутримозговой гематомы.

Летальные исходы в этом периоде определяются выраженностью первичных мозговых повреждений.

Острый период характеризуется возникновением мозговых и немозговых осложнений (развитие и нарастание сосудистого спазма, вегетативных нарушений, артериальной гипертензии, пневмонии и других). Тяжесть состояния пациентов в этом периоде определяется выраженностью мозговых и немозговых нарушений. Развивающийся сосудистый спазм обуславливает вторичные ишемические поражения мозга. Распространение ишемии на мозговой ствол, развитие дислокационных нарушений обуславливают витальные расстройства. В этот период возникает и нарастает гидроцефалия, иногда с окклюзионной симптоматикой. Причиной летальных исходов в этом периоде являются сдавление, отек и дислокация мозга, вторичные инфаркты мозга, гемотампонада желудочков, пневмония, сердечно-сосудистая недостаточность, нарушения дыхания, а чаще совокупность осложнений.

Восстановительный период характеризуется регрессом общемозговых, очаговых, психических и соматических нарушений. Летальные исходы в этом периоде обусловлены чаще всего абсцедирующей пневмонией, септическими осложнениями, тромбоэмболией.

Период стойких резидуальных явлений и развития поздних осложнений характеризуется формированием мозговых рубцов, развитием арахноидита, ликворных резорбционных и дисциркуляторных расстройств, эпилепсии, гидроцефалии, энцефалопатии.

8. Риск повторного кровоизлияния из аневризмы:

в первые 2 недели после разрыва АА повторные кровоизлияния происходят у 15 - 20% пациентов;

в первые 6 месяцев у 50% пациентов с летальностью до 60%;

спустя 6 месяцев риск повторного кровоизлияния составляет 3% в год с летальностью 2% в год.

9. Тяжесть состояния пациента с ВЧК оценивается по степени угнетения сознания согласно шкале комы Глазго, приведенной в таблице 1 приложения 1 к настоящему Клиническому протоколу (далее – шкала комы Глазго).

10. Тяжесть состояния пациента с САК оценивается по шкале Hunt-Hess, приведенной в таблице 2 приложения 1 к настоящему Клиническому протоколу (далее – шкала Hunt-Hess).

11. Оценка степени тяжести базальных субарахноидальных кровоизлияний по данным компьютерной томографии (далее – КТ) производится по шкале Fischer, приведенной в таблице 3 приложения 1 к настоящему Клиническому протоколу (далее – шкала Fischer).

12. Классификация выраженности и распространенности ангиоспазма при разрыве АА по данным транскраниальной доплерографии или транскраниального дуплексного сканирования:

12.1. по степени выраженности ангиоспазма:

легкая – систолическая скорость в М1-сегменте 130 - 160 см/с;

умеренная – систолическая скорость в М1-сегменте 160 - 240 см/с;

выраженная – систолическая скорость в М1-сегменте более 240 см/с.

Соответствие средней систолической скорости кровотока по СМА и индекса Линдегаарда степени выраженности сосудистого спазма по данным транскраниальной доплерографии и (или) транскраниального дуплексного сканирования приведены в таблице 4 приложения 1 к настоящему Клиническому протоколу;

12.2. по распространенности:

сегментарный – поражен один сегмент одного сосуда;

распространенный – поражено более одного сегмента одного сосуда в одном полушарии;

диффузный – поражены сосуды обоих полушарий.

13. Различают следующие типы сосудистого спазма при разрыве АА по данным церебральной ангиографии:

I тип – нераспространенный, невыраженный – артерии сужены менее 50% от диаметра неизменной артерии, спазм распространяется не более чем на 1 - 2 сегмента артерий;

II тип – нераспространенный, выраженный – сужение артерий более 50% от диаметра неизменной артерии, спазм распространяется на 1 - 2 сегмента артерий;

III тип – распространенный, невыраженный – степень сужения артерий менее 50% от диаметра неизменной артерии, спазм распространяется на 3 сегмента артерий и более;

IV тип – распространенный, выраженный – сужение артерий более 50% от диаметра неизменной артерии, спазм распространяется на 3 сегмента артерий и более.

14. Сосудистые мальформации являются группой следующих неопухолевых сосудистых образований ЦНС:

АВМ;

венозные ангиомы;

кавернозные ангиомы;

капиллярные телеангиэктазии;

прямые и не прямые артериовенозные фистулы (аневризмы вены Галена, дуральные АВМ, каротидно-кавернозные соустья).

15. АВМ являются врожденными образованиями, которые имеют тенденцию к увеличению в течение жизни. Признаками АВМ являются расширенные диспластические артерии и вены, между которыми отсутствует нормальное капиллярное русло и нормальная мозговая ткань.

АВМ проявляются кровоизлияниями или эпилептическими припадками. До кровоизлияния могут наблюдаться признаки хронической ишемии мозга за счет синдрома обкрадывания (дренаж крови через АВМ), реже – головная боль, шум в голове.

Классификация АВМ:

по локализации: пиальные; подкорковые; паравентрикулярные; смешанные;

по риску развития осложнений во время оперативного лечения и в послеоперационном периоде (далее – риск осложнений). Оценка риска осложнений производится согласно шкале Spetzler-Martin, приведенной в таблице 5 приложения 1 к настоящему Клиническому протоколу (далее – шкала Spetzler-Martin).

16. Венозные ангиомы – пучок мозговых вен, соединяющихся в один большой ствол, который, в свою очередь, дренируется в глубокую либо поверхностную венозную систему.

Основными характеристиками венозных ангиом являются:

между сосудами находится мозговое вещество;

в большинстве случаев они себя клинически никак не проявляют, но иногда могут вызывать эпилептические припадки и еще реже кровоизлияния;

как правило, они не требуют лечения, так как являются типом системы нормального венозного дренажа.

Операция показана только при подтвержденном кровоизлиянии (удаление гематомы).

17. Кавернозные ангиомы – хорошо отграниченная доброкачественная сосудистая мальформация, состоящая из неравномерных толстостенных и тонкостенных синусоидальных сосудистых каналов, расположенных в мозге.

Основными характеристиками каверзных ангиом являются:

мозговое вещество между сосудистыми каналами отсутствует;

размер кавернозных ангиом в большинстве случаев составляет 1 - 5 см;

в 50% случаев являются множественными;

могут вызывать кровоизлияния, кальцифицироваться и тромбироваться;

клинически проявляются в виде судорожных приступов (60%), прогрессирующего неврологического дефицита (50%), внутримозговых кровоизлияний (20%), гидроцефалии;

могут быть бессимптомными.

18. Капиллярные телеангиэктазии представляют собой несколько увеличенные капилляры с незначительным кровотоком. Обычно обнаруживаются случайно на аутопсии. Риск кровоизлияния очень низкий, за исключением случаев стволовой локализации. В отличие от кавернозных ангиом, внутри них располагается мозговая ткань.

19. Кровоизлияние в головной мозг – клиническая форма острого нарушения мозгового кровообращения, возникающая вследствие разрыва интрацеребрального сосуда или повышенной проницаемости его стенки и проникновения крови в паренхиму и желудочки мозга.

Классификация ВМК:

по механизму развития:

по типу разрыва патологически измененного или аномального сосуда с образованием гематомы;

по типу диапедеза из мелких артериол, вен и капилляров;

по локализации:

путаменальные (латеральные) – располагаются снаружи от внутренней капсулы, особенно часто в области скорлупы, и распространяются в семиовальный центр и к коре островка;



таламические – располагаются в таламусе, бывают таламо-капсулярной и таламо-мезенцефальной локализации, последние нередко прорываются в желудочковую систему;

лобарные (долевые) – характеризуются близким расположением к коре больших полушарий, занимают одну или несколько смежных долей головного мозга;

субтенториальные – располагается ниже намета мозжечка (мозжечковые – локализуются в области полушарий мозжечка;

стволовые – располагаются чаще в области моста мозга);

по локализации относительно внутренней капсулы головного мозга:

латеральные – располагаются кнаружи от внутренней капсулы;

медиальные – локализуются в области зрительного бугра и подбугорья;

смешанные – захватывают подкорковые ганглии, зрительный бугор, внутреннюю капсулу, скорлупу, ограду и распространяются в белое вещество;

по объему излившейся крови:

малые – менее 30 см<sup>3</sup>;

средние – от 30 до 60 см<sup>3</sup>;

большие – свыше 60 см<sup>3</sup>.

20. Оказание медицинской помощи в стационарных условиях осуществляется в соответствии с приложением 2 к настоящему Клиническому протоколу.

Приложение 1  
к Клиническому протоколу  
«Диагностика и лечение пациентов с  
нетравматическими внутричерепными  
кровоизлияниями»

Таблица 1

Шкала комы Глазго

Баллы	Открывание глаз	Речевой контакт	Двигательная активность
6	-	-	Выполнение команд
5	-	Развернутая речь	Локализация боли
4	Спонтанное	Произнесение отдельных фраз	Отдергивание конечности в ответ на болевой раздражитель
3	На обращение	Произнесение отдельных слов	Патологическое сгибание конечности (декортикация)
2	На боль*	Нечленораздель- ные звуки	Патологическое разгибание конечности (децеребрация)
1	Нет	Нет	Нет

\* При проверке открывания глаз на боль следует использовать периферическую стимуляцию (болевая гримаса при центральном болевом раздражении приводит к зажмуриванию глаз).

Примечание. Оценка по шкале комы Глазго (3 – 15 баллов) производится путем суммирования баллов по трем клиническим признакам (открывание глаз, речевой контакт, двигательная активность).

Таблица 2

Шкала Hunt-Hess

I степень тяжести	бессимптомное течение, возможна слабовыраженная головная боль или ригидность мышц затылка
II степень тяжести	головная боль умеренная или слабовыраженная, менингеальные симптомы выражены, очаговая неврологическая симптоматика отсутствует, за исключением возможного поражения глазодвигательных нервов
III степень тяжести	менингеальные симптомы выражены, сознание угнетено до оглушения, очаговая симптоматика умеренно выражена
IV степень тяжести	менингеальные симптомы выражены, сознание угнетено до сопора, очаговая симптоматика выражена, имеются признаки нарушения витальных функций

V степень тяжести	кома различной глубины, акинетический мутизм, децеребрационная ригидность
-------------------	---

Примечание. При наличии тяжелого общего заболевания (артериальная гипертензия, сахарный диабет, выраженный атеросклероз, хроническая обструктивная болезнь легких) или выраженного ангиоспазма оценку тяжести состояния пациента увеличивают на одну степень.

Таблица 3

### Шкала Fischer оценки степени базальных субарахноидальных кровоизлияний по данным компьютерной томографии

Степени базальных субарахноидальных кровоизлияний	Количество крови по данным компьютерной томографии*
I	Кровь в субарахноидальном пространстве не определяется
II	Диффузное субарахноидальное кровоизлияние с толщиной** менее 1 мм
III	Локальный сгусток и (или) диффузное субарахноидальное кровоизлияние с толщиной** более 1 мм
IV	Внутричерепные или внутрижелудочковые сгустки с диффузным субарахноидальным кровоизлиянием или без него

\* Измерения проводятся по наибольшим продольным или поперечным размерам.

\*\* Толщина сгустка крови в субарахноидальных пространствах (межполушарная щель, островковая цистерна, охватывающая цистерна).

Таблица 4

Соответствие средней систолической скорости кровотока по среднему мозговой артерии и индекса Линдегаарда степени выраженности сосудистого спазма по данным транскраниальной доплерографии и (или) транскраниального дуплексного сканирования

Средняя скорость по среднему мозговой артерии см/с	Соотношение скоростей средне мозговая артерия/внутренняя сонная артерия на шее (индекс Линдегаарда)	Значение
менее 120	менее 3	Легкая степень

120 - 200	3 - 6	Умеренная степень
более 200	более 6	Тяжелая степень

Таблица 5

## Шкала Spetzler-Martin

Оцениваемый признак	Баллы
1. Размер*:	
маленькая (менее 3 см)	1
средняя (3 - 6 см)	2
большая (более 6 см)	3
2. Функциональная значимость зоны мозга**:	
не значимая	0
значимая	1
3. Тип венозного дренирования***:	
только в поверхностные вены	0
в глубокие вены	1

\* Под размером понимается наибольший диаметр узла при ангиографии без увеличения.

\*\* К функционально значимым зонам мозга относятся: сенсомоторная кора, речевая и зрительная кора; гипоталамус и таламус, внутренняя капсула; ствол мозга; ножки мозжечка; глубокие ядра мозжечка.

\*\*\* Тип венозного дренирования считается: поверхностным, если весь дренаж осуществляется через корковую венозную систему; глубоким, если хотя бы одна дренажная вена (либо все) является глубокой (например, внутренние мозговые вены, базальные вены или прецентральная вена мозжечка).

Примечание. Оценка по шкале Spetzler-Martin (1 – 5 баллов) производится путем суммирования баллов по трем признакам (максимальный размер, расположение артериовенозной мальформации (далее – АВМ) по отношению к функционально значимым зонам головного мозга, характер венозного дренирования). По данной шкале АВМ разделяются на 5 градаций:

1-2 градация – АВМ низкого хирургического риска;

3 градация – АВМ промежуточного риска;

4-5 градация – АВМ высокого риска.

Добавочная категория 6 градации была введена для неоперабельных мальформаций.

**Приложение 2**  
**к Клиническому протоколу**  
**«Диагностика и лечение пациентов с**  
**нетравматическими внутричерепными**  
**кровоизлияниями»**

№ п/п	Наименование нозологических форм заболеваний (шифр по МКБ-10). Уровень оказания медицинской помощи	Оказание медицинской помощи в стационарных условиях			Примечания
		Диагностика	Лечение		
		обязательная	дополнительная (по показаниям)	необходимое	
1	2	3	4	5	6
1.	Субарахноидальное кровоизлияние (I60) (далее – САК). Районные, межрайонные организации здравоохранения, не оснащенные нейровизуализационной медицинской техникой (компьютерная томография (далее – КТ), магнитно-резонансная томография (далее – МРТ))	<p>Осмотр врача-невролога. Эхоэнцефалография. Спинномозговая пункция с определением жидкости в спинномозговой полости, уровня глюкозы, белка, электролитов. Микроскопическое исследование спинномозговой жидкости, подсчет клеток в счетной камере (определение цитоза). Пункция при смещении срединных структур мозга по данным эхоэнцефалографии, признаков</p>	<p>Транскраниальная доплерография, транскраниальное дуплексное сканирование и ультразвуковое исследование (далее – УЗИ) брахиоцефальных артерий с оценкой выраженности ангиоспазма. УЗИ сосудов нижних конечностей. Исследование параметров кислотного основного состава крови. Рентгенография шейного отдела позвоночника. Рентгенография органов грудной клетки.</p>	<p>Охранительный режим. Приподнятый головной конец кровати на 30 градусов. Обезболивание при проведении всех манипуляций. Поддержание нормотермии. Установка назогастрального зонда пациентам, находящимся в состоянии глубокого оглушения, сопора или комы из-за угрозы возможной аспирации. Катетеризация мочевого пузыря пациентам,</p>	<p>Вопрос о переводе пациента в нейрохирургическое отделение областного или республиканского уровня решается врачом-нейрохирургом соответствующей организации здравоохранения в зависимости от тяжести состояния пациента.</p>

	<p>внутричерепного объемного процесса. Рентгенография черепа в двух или более проекциях. Электрокардиограмма (далее – ЭКГ). Измерение артериального давления (далее – АД) на периферических артериях (в отделе анестезиологии и реанимации – непрерывное суточное мониторирование; в отделе неврологии – каждые 6 часов в течение первых 3 суток, далее – ежедневно не реже 2 раз в сутки). Термометрия общая. Определение группы крови по системам АВ0 и резус. Общий анализ крови с подсчетом формулы крови, тромбоцитов, уровня гемоглобина, скорости оседания эритроцитов, гематокрита. Общий анализ мочи с определением относительной плотности, кислотности, наличия белка, глюкозы, микроскопия осадка. Биохимическое исследование крови с</p>	<p>Консультация терапевта, офтальмолога, психиатра, эндокринолога, кардиолога, хирурга, врача-уролога, врача-реабилитолога. Электроэнцефалография. УЗИ органов брюшной полости, почек. Эхокардиография (далее – Эхо-КГ). Холтеровское мониторирование сердечного ритма. Холтеровское мониторирование АД. Биохимическое исследование крови с определением: общего холестерина; липопротеинов высокой плотности; липопротеинов низкой плотности. Определение: D-димеров; антигена и антител к вирусному гепатиту В; антител к вирусному гепатиту С; антител к вирусу иммунодефицита</p>	<p>находящимся в состоянии глубокого оглушения, сопора или комы, или при выраженных когнитивных расстройствах. Слабительные лекарственные средства. Противоэпилептические лекарственные средства при возникновении судорожных приступов. Пациенты с уровнем сознания 8 и менее баллов при оценке по шкале комы Глазго, приведенной в таблице 1 приложения 1 к настоящему Клиническому протоколу (далее – шкала комы Глазго), должны быть переведены на искусственную вентиляцию легких (далее – ИВЛ). У пациентов без нарушения сознания и интубация вспомогательная ИВЛ осуществляются при наличии клинических</p>
--	---	---	---

	<p>определением уровня билирубина, мочевины, общего белка, аспартатаминотрансферазы, аланинаминотрансферазы, электролитов (калий, кальций, натрий, хлор), глюкозы.</p> <p>Исследование показателей гемостаза с определением активированного частичного (парциального) тромбопластинового времени, протромбинового времени и индекса, международного нормализованного отношения, уровня фибриногена.</p> <p>Консультация врача-нейрохирурга.</p>	<p>человека HIV 1, 2.</p>	<p>признаков дыхательной недостаточности: цианоз кожных покровов; тахипноэ более 40 в минуту; показатель Pa O2 менее 70 мм рт. ст. при FiO2 равным 1,0; отношение Pa O2 к FiO2 менее 200; показатель PaCO2 менее 25 мм рт. ст.</p> <p>Нормализация и поддержание стабильной гемодинамики: коррекция АД при артериальной аневризме (далее – АА), не выключенной из кровотока, которая осуществляется согласно алгоритму в соответствии со схемой 1 настоящего приложения; коррекция АД после выключения АА из кровотока, которая осуществляется согласно алгоритму, в соответствии со схемой</p>
--	---	---------------------------	---

				<p>2 настоящего приложения.</p> <p>Профилактика и лечение церебрального ангиоспазма и ишемии мозга: нимодипин назначают с первых суток госпитализации и установления диагноза САК в виде постоянной внутривенной инфузии с начальной скоростью 15 мкг/кг/ч или перорально в дозе 60 мг 6 раз в сутки с промежутками в 4 часа, внутривенное введение нимодипина продолжают в течение периода максимального риска развития ангиоспазма (до 10 - 14 дней САК).</p> <p>Последующие 7 дней нимодипин назначают перорально в дозе 60 мг 6 раз в сутки с промежутками в 4 часа.</p> <p>Противопоказанием является индивидуальная непереносимость лекарственного средства. При тенденции к стойкой</p>
--	--	--	--	--



					<p>артериальной гипотонии необходимо назначение вазопрессоров.</p> <p>Осмодиуретики (сормантол, маннитол) при клинических и компьютерно-томографических признаках нарастающего отека мозга, при угрозе развития дислокационного синдрома, при повышении внутричерепного давления более 15 мм рт. ст.</p> <p>Хирургическое вмешательство: сопутствующие внутримозговые гематомы (далее – ВМГ) объемом более 40 мл, вызывающие отек и дислокацию мозга, при прогрессирующем ухудшении состояния пациента должны быть удалены в экстренном порядке даже при отсутствии возможности выключения АА или</p>
--	--	--	--	--	---

				<p>сосудистой мальформации.</p> <p>Дополнительно к медицинским вмешательствам и манипуляциям, применяемым на уровне районных, межрайонных организаций здравоохранения, не оснащенных нейровизуализационной медицинской техникой (КТ, МРТ): хирургическое вмешательство (прямое или эндоваскулярное) при АА; Операции на АА в остром и остром периоде САК показаны: пациентам с тяжелой САК I-II степени по шкале Hunt-Hess, приведенной в таблице 2 приложения 1 к настоящему Клиническому протоколу (далее – шкала Hunt-Hess), независимо от срока давности мальформаций;</p>
<p>2. САК. Межрайонные, городские, областные, республиканские организации здравоохранения, оснащенные нейровизуализационной медицинской техникой (КТ, МРТ)</p>	<p>Диагностика осуществляется согласно алгоритму диагностики внутричерепных кровоизлияний в соответствии со схемой 3 настоящего приложения (далее, если не установлено иное, – алгоритм диагностики ВЧК). Осмотр врача-невролога. КТ головы без контрастирования структур головного мозга. МРТ головного мозга (при отсутствии КТ). Неврологический осмотр с оценкой уровня сознания пациента по шкале комы Глазго. Рентгенография черепа в двух или более проекциях. ЭКГ. Измерение АД на периферических артериях (в отделении анестезиологии и реанимации – непрерывное суточное мониторирование; в отделении неврологии – каждые 6 часов в течение первых 3 суток, далее –</p>	<p>Компьютерно-томографическая ангиография (далее – КТ-ангиография) головного мозга. Магнитно-резонансная ангиография (далее – МР-ангиография) головного мозга. Церебральная ангиография. Транскраниальная доплерография, транскраниальное дуплексное сканирование и УЗИ брахиоцефальных артерий с оценкой выраженности ангиоспазма. Спинномозговая пункция с определением спинномозговой жидкости уровня глюкозы, белка, электролитов. Микроскопическое исследование спинномозговой жидкости, подсчет клеток в счетной камере (определение цитоза).</p>	<p>Дополнительно к медицинским вмешательствам, манипуляциям, применяемым на уровне районных, межрайонных организаций здравоохранения, не оснащенных нейровизуализационной медицинской техникой (КТ, МРТ): хирургическое вмешательство (прямое или эндоваскулярное) при АА; Операции на АА в остром и остром периоде САК показаны: пациентам с тяжелой САК I-II степени по шкале Hunt-Hess, приведенной в таблице 2 приложения 1 к настоящему Клиническому протоколу (далее – шкала Hunt-Hess), независимо от срока давности мальформаций.</p>	<p>Вопрос о переводе пациента в нейрохирургическое отделение областного или республиканского уровня решается врачом-нейрохирургом соответствующей организации здравоохранения в зависимости от тяжести состояния пациента. Хирургическое лечение (прямые и эндоваскулярные вмешательства) пациентам с АА и сосудистыми мальформациями осуществляется только в отдаленных организациях здравоохранения, в которых имеются: врачи-нейрохирурги, владеющие опытом прямых микрохирургических операций по поводу церебральных АА и сосудистых мальформаций;</p>

<p>ежедневно не реже 2 раз в сутки).</p> <p>Термометрия общая.</p> <p>Определение группы крови по системам АВ0 и резус.</p> <p>Общий анализ крови с подсчетом формулы крови, тромбоцитов, уровня гемоглобина, скорости оседания эритроцитов, гематокрита.</p> <p>Общий анализ мочи с определением плотности, относительной плотности, наличия белка, глюкозы, микрокопия осадка.</p> <p>Биохимическое исследование крови с определением уровня билирубина, мочевины, общего белка, аспаратаминотрансферазы, аланинаминотрансферазы, электролитов (калий, кальций, натрий, хлор), глюкозы.</p> <p>Исследование показателей гемостаза с определением активированного частичного (парциального) тромбoplastинового времени, протромбинового</p>	<p>Пункция</p> <p>противопоказана при наличии дислокационного синдрома.</p> <p>УЗИ сосудов нижних конечностей.</p> <p>Исследование параметров кислотно-основного состава крови.</p> <p>Рентгенография шейного отдела позвоночника.</p> <p>Рентгенография органов грудной клетки.</p> <p>Консультация терапевта, врача-офтальмолога, психиатра, эндокринолога, кардиолога, хирурга, врача-уролога, врача-реабилитолога.</p> <p>Электроэнцефалография.</p> <p>УЗИ органов брюшной полости, почек.</p> <p>Эхо-КГ.</p> <p>Холтеровское мониторирование сердечного ритма.</p> <p>Холтеровское мониторирование АД.</p> <p>Биохимическое исследование крови с</p>	<p>кровоизлияния;</p> <p>пациентам с тяжестью САК III степени по шкале Hunt-Hess при легком или умеренном ангиоспазме (систолическая скорость кровотока в М1-сегменте средней мозговой артерии (далее – СМА) менее 200 см/с или средняя скорость 120 - 200 см/с), независимо от срока давности кровоизлияния;</p> <p>пациентам с тяжестью САК IV-V степени по шкале Hunt-Hess, если тяжесть состояния обусловлена ВМГ с развитием дислокационного синдрома (первым этапом лечения проводится удаление ВМГ, в том числе без включения АА).</p> <p>Операции на АА в острейшем и остром периоде САК откладываются до стабилизации состояния;</p>	<p>врачи-рентгеноэндovasкулярные хирурги, владеющие опытом эндovasкулярного выключения АА и церебральных сосудистых мальформаций; КТ и МРТ с возможностью выполнения КТ-ангиографии, МР-ангиографии; рентгеноперационная для проведения церебральной ангиографии выполнения эндovasкулярных вмешательств; операционная, оснащенная медицинской техникой и изделиями медицинского назначения для микрохирургии церебральных АА и сосудистых мальформаций. Абсолютные показания к выбору внутрисудистого хирургического вмешательства при лечении церебральных АА:</p>
--	--	---	--

	<p>времени и международного нормализованного отношения, фибриногена. Консультация нейрохирурга.</p>	<p>определением: общего холестерина; липопротеинов высокой плотности; липопротеинов низкой плотности. Определение: D-димеров; антигена и антител к вирусному гепатиту В; антител к вирусному гепатиту С; антител к вирусу иммунодефицита человека HIV 1, 2.</p>	<p>у пациентов с тяжестью САК III-IV степени по шкале Hunt-Hess при умеренном или выраженном распространённом ангиоспазме (систолическая скорость кровотока в M1-сегменте САМА более 200 см/с или средняя скорость более 200 см/с); у пациентов с анатомически сложными АА (гигантская, серпантинная, фузиформная, блистерная); у пациентов с тяжестью САК V степени по шкале Hunt-Hess, если тяжесть состояния не обусловлена наличием ВМГ. Оптимальный срок проведения хирургического вмешательства (прямого или эндоваскулярного) при артериовенозной мальформации (далее – АВМ): не ранее 2 - 4 недели после</p>	<p>в ходе прямого вмешательства не удалось клипировать АА; прогнозируемые технические трудности или невозможность клипирования АА по данным нейровизуализационных исследований. Внутрисосудистое вмешательство может откладываться при: малых АА диаметром менее 2 мм; крупных и гигантских АА; серпантинных и фузиформных АА; АА с широкой шейкой (диаметр шейки более 4 мм, отношение высоты купола к ширине шейки – менее 2); необходимости использования вспомогательных методик (внутрисосудистые стенты, баллонное ремоделирование). Применение внутрисосудистого метода хирургического лечения АА является</p>
--	---	---	--	---

				<p>перенесенного внутричерепного кровоизлияния.</p>	<p>предпочтительным: при АА труднодоступной локализации для прямого хирургического вмешательства (кавернозного и параклиноидного отдела внутренней сонной артерии, вертебробазилярной системы артерий); у лиц пожилого возраста (старше 75 лет); у пациентов в тяжелом состоянии (III-IV степень по шкале Hunt-Hess); при фузиформных и расслаивающих АА. Открытое (прямое) хирургическое вмешательство – метод выбора при АВМ 1 и 2 градации по шкале Spetzler-Martin, приведенной в таблице 5 приложения 1 к настоящему Клиническому протоколу (далее - шкала Spetzler- Martin). В тех случаях, когда хирургического вмешательства риск</p>
--	--	--	--	---	---

					<p>недопустимо высок, используют другие методы лечения. Эндоваскулярное вмешательство – метод выбора у пациентов с АВМ 3 - 5 градации по шкале Spetzler-Martin, а также у пациентов с АВМ 1 и 2 градации по шкале Spetzler-Martin с высоким хирургическим риском. Лечение, направленное на элиминацию АВМ (прямое хирургическое лечение, эндоваскулярное вмешательство, стереотаксическая радиохирургия) не показано пациентам с АВМ без клинических проявлений, а также пациентам с распространенными АВМ 5-6 градации по шкале Spetzler-Martin.</p>
3. Внутримозговое кровоизлияние (I61) (далее - ВМК). Другое нетравматическое внутричерепное кровоизлияние (I62).	Осмотр врача-невролога. Эхоэнцефалография. Спинномозговая пункция с определением спинномозговой жидкости уровня глюкозы, белка, электролитов.	Транскраниальная доплерография, транскраниальное дуплексное сканирование и УЗИ брахиоцефальных артерий с оценкой выраженности	Интенсивная терапия пациентов с ВМК в остром периоде кровоизлияния осуществляют согласно принципам, приведенным в таблице настоящего	Вопрос о переводе пациента в нейрохирургическое отделение областного или республиканского уровня решается врачом-нейрохирургом	

<p>Районные, межрайонные организации здравоохранения, оснащенные нейровизуализационной медицинской техникой (КТ, МРТ)</p>	<p>Микроскопическое исследование спинномозговой жидкости, подсчет клеток в счетной камере (определение цитоза). Пункция прогнитопоказана при наличии смещения срединных структур мозга по данным эхоэнцефалографии, клинических признаков внутричерепного объемного процесса. Рентгенография черепа в двух или более проекциях. ЭКГ. Измерение АД на периферических артериях (в отделении анестезиологии и реанимации – непрерывное суточное мониторирование; в отделении неврологии – каждые 6 часов в течение первых 3 суток, далее – ежедневно не реже 2 раз в сутки). Термометрия общая. Определение группы крови по системам АВ0 и резус. Общий анализ крови с подсчетом формулы крови, тромбоцитов, уровня</p>	<p>ангиоспазма. УЗИ сосудов нижних конечностей. Исследование параметров кислотно-основного состава крови. Рентгенография шейного отдела позвоночника. Рентгенография органов грудной клетки. Консультация врача-терапевта, офтальмолога, психиатра, эндокринолога, кардиолога, врача-хирурга, врача-уролога, врача-реабилитолога. Электроэнцефалография. УЗИ органов брюшной полости, почек. Эхо-КТ. Холтеровское мониторирование сердечного ритма. Холтеровское мониторирование АД. Биохимическое исследование крови с определением: общего холестерина; липопротеинов высокой плотности;</p>	<p>приложения. Пациенты с уровнем сознания 8 и менее баллов при оценке по шкале комы Глазго должны быть переведены на ИВЛ. У пациентов без нарушения сознания и интубация ИВЛ вспомогательная при осуществлении клинических признаков дыхательной недостаточности: цианоз кожных покровов; тахипноэ более 40 в минуту; показатель Pa O2 менее 70 мм рт. ст. при FiO2 равным 1,0; отношение Pa O2 к FiO2 менее 200; показатель PaCO2 менее 25 мм рт. ст. Показаниями к хирургическому вмешательству при внутримозговых гематомах являются: нарастающий гипертензионно-дислокационный синдром у пациентов с лутаминальными и</p>	<p>соответствующей организации здравоохранения в зависимости от тяжести состояния пациента. При отсутствии показаний к оперативному вмешательству у пациентов с ВМК назначают интенсивную терапию в условиях неврологического отделения или отделения анестезиологии и реанимации (палат интенсивной терапии).</p>
---	--	--	--	--

	<p>гемоглобина, скорости оседания эритроцитов, гематокрита.</p> <p>Общий анализ мочи с определением относительной плотности, наличия белка, глюкозы, микрокопия осадка.</p> <p>Биохимическое исследование крови с определением билирубина, мочевины, общего белка, аспаратаминотрансферазы, аланинаминотрансферазы, электролитов (калий, кальций, натрий, хлор), глюкозы.</p> <p>Исследование показателей гемостаза с определением активированного частичного (парциального) тромбoplastинового времени, протромбинового времени и индекса, международного нормализованного отношения, уровня фибриногена.</p> <p>Консультация врача-нейрохирурга.</p>	<p>липопротеинов низкой плотности.</p> <p>Определение: D-димеров; антигена и антител к вирусному гепатиту В; антител к вирусному гепатиту С; антител к вирусу иммунодефицита человека HIV 1, 2.</p>	<p>субкортикальными гематомами объемом более 40 см<sup>3</sup> и гематомами мозжечка объемом более 15 см<sup>3</sup>; при полушарной гематоме объемом 30 – 40 см<sup>3</sup> и отсутствие эффекта от проводимого консервативного лечения в течение 3 - 5 суток; кровоизлияния в таламус, сопровождающиеся тампонадой желудочков и (или) окклюзионной гидроцефалией.</p> <p>Хирургическое вмешательство нецелесообразно у пациентов с полушарными гематомами объемом менее 30 см<sup>3</sup> при эффективности проводимого консервативного лечения.</p> <p>Относительными противопоказаниями к оперативному вмешательству являются: возраст пациента (старше 70 лет); наличие сопутствующей соматической патологии</p>
--	--	---	---

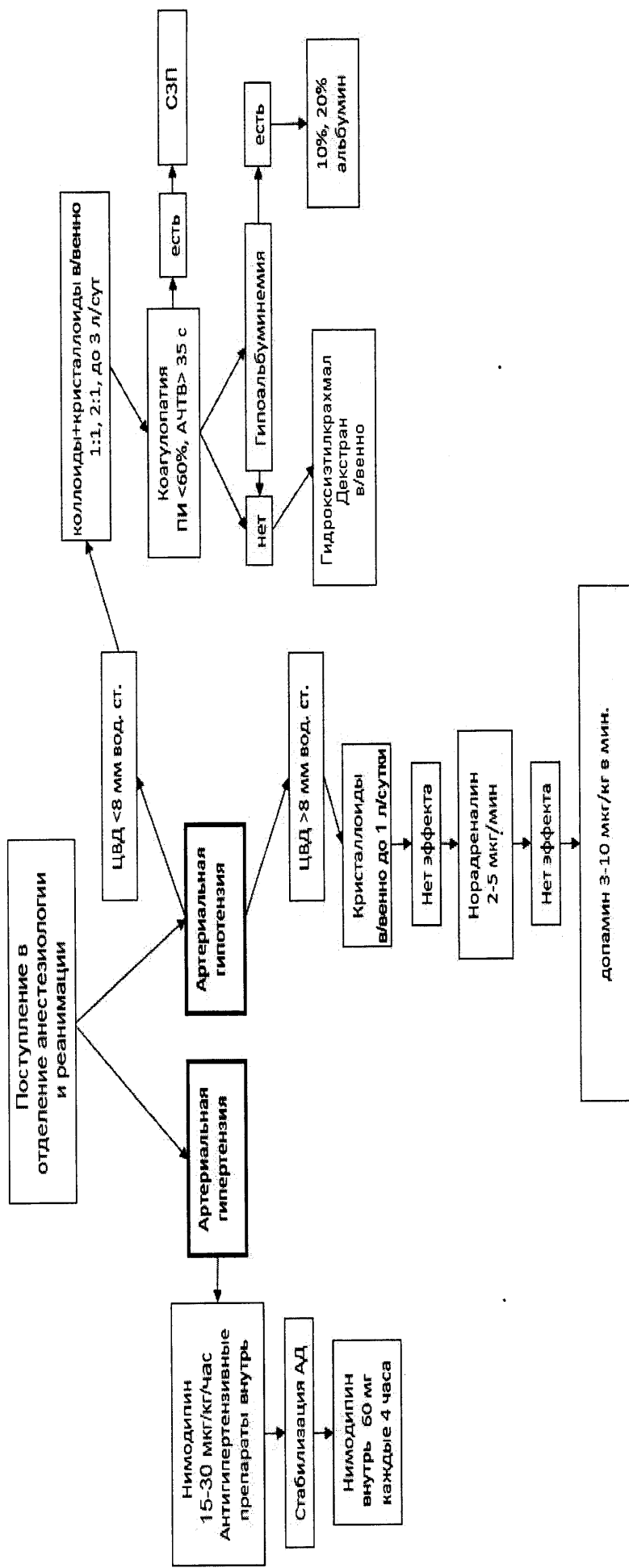


				в стадии субкомпенсации и декомпенсации; кровоизлияния в мозговой ствол и зрительный бугор; Абсолютным противопоказанием к удалению гематом является глубокое коматозное состояние пациента (7 и менее баллов по шкале комы Глазго). При развитии острой окклюзионной гидроцефалии вследствие блокады ликворных путей выполняются установку наружного вентрикулярного дренажа.	
4. ВМК. Другое неатравматическое внутричерепное кровоизлияние (I62). Межрайонные, городские, областные, республиканские организации здравоохранения, оснащенные	Диагностика осуществляется в соответствии с алгоритмом диагностики ВЧК. КТ головы без контрастирования структур головного мозга. МРТ головного мозга (при отсутствии КТ). Осмотр врача-невролога. Рентгенография черепа в двух или более проекциях.	КТ-ангиография головного мозга. МР-ангиография головного мозга. Церебральная ангиография. Транскраниальная доплерография, транскраниальное дуплексное сканирование и УЗИ брахиоцефальных	Дополнительно к медицинским вмешательствам, манипуляциям, применяемым на уровне районных, межрайонных организаций здравоохранения, не оснащенных нейровизуализационной	к пациенту нейрохирургическое отделение областного или республиканского уровня решается врачом-нейрохирургом соответствующей организации здравоохранения в зависимости от тяжести	Вопрос о переводе пациента в нейрохирургическое отделение областного или республиканского уровня решается врачом-нейрохирургом соответствующей организации здравоохранения в зависимости от тяжести

нейровизуализационной медицинской техникой (КТ, МРТ)	<p>ЭКГ.</p> <p>Измерение АД на периферических артериях (в отделении анестезиологии и реанимации – непрерывное суточное мониторирование; в отделении неврологии – каждые 6 часов в течение первых 3 суток, далее – ежедневно не реже 2 раз в сутки).</p> <p>Термометрия общая.</p> <p>Определение группы крови по системам АВ0 и резус.</p> <p>Общий анализ крови с подсчетом формулы крови, тромбоцитов, уровня гемоглобина, скорости оседания эритроцитов, гематокрита.</p> <p>Общий анализ мочи с определением относительной плотности, кислотности, наличия белка, глюкозы, микроскопия осадка.</p> <p>Биохимическое исследование крови с определением уровня билирубина, мочевины, общего белка, аспаратаминотрансферазы, аланинаминотрансферазы, электролитов (калий,</p>	<p>артерий с оценкой выраженности ангиоспазма.</p> <p>Спинальная пункция с определением в спинномозговой жидкости уровня белка, глюкозы, электролитов.</p> <p>Микроскопическое исследование спинномозговой жидкости, подсчет клеток в счетной камере (определение цитоза).</p> <p>Пункция противопоказана при наличии дислокационного синдрома.</p> <p>УЗИ сосудов нижних конечностей.</p> <p>Исследование параметров кислотного основного состава крови.</p> <p>Рентгенография шейного отдела позвоночника.</p> <p>Рентгенография органов грудной клетки.</p> <p>Консультация врача-терапевта, врача-офтальмолога, врача-психиатра, врача-эндокринолога,</p>	<p>медицинской техникой (КТ, МРТ), при выявлении источника кровоизлияния (АА или сосудистая мальформация) хирургическое лечение проводится согласно принципам хирургического лечения при САК.</p>	состояния пациента.
--	--	---	---	---------------------

	<p>кальций, натрий, хлор), глюкозы.          Исследование показателей гемостаза с определением активированного частичного (парциального) тромбопластинового времени, протромбинового времени и индекса, международного нормализованного отношения, фибриногена.          Консультация нейрохирурга.</p>	<p>кардиолога, врача-хирурга, врача-уролога, врача-реабилитолога.          Электроэнцефалография.          УЗИ органов брюшной полости, почек.          Эхо-КТ.          Холтеровское мониторирование сердечного ритма.          Холтеровское мониторирование АД.          Биохимическое исследование крови с определением: общего холестерина, липопротеинов высокой плотности; липопротеинов низкой плотности.          Определение: D-димеров; антигена и антител к вирусному гепатиту В; антител к вирусному гепатиту С; антител к вирусу иммунодефицита человека HIV 1, 2.</p>	
--	---	---	--

## Алгоритм коррекции артериального давления при артериальной аневризме, не выключенной из кровотока



В настоящей схеме используются следующие сокращения:

ЦВД – центральное венозное давление;

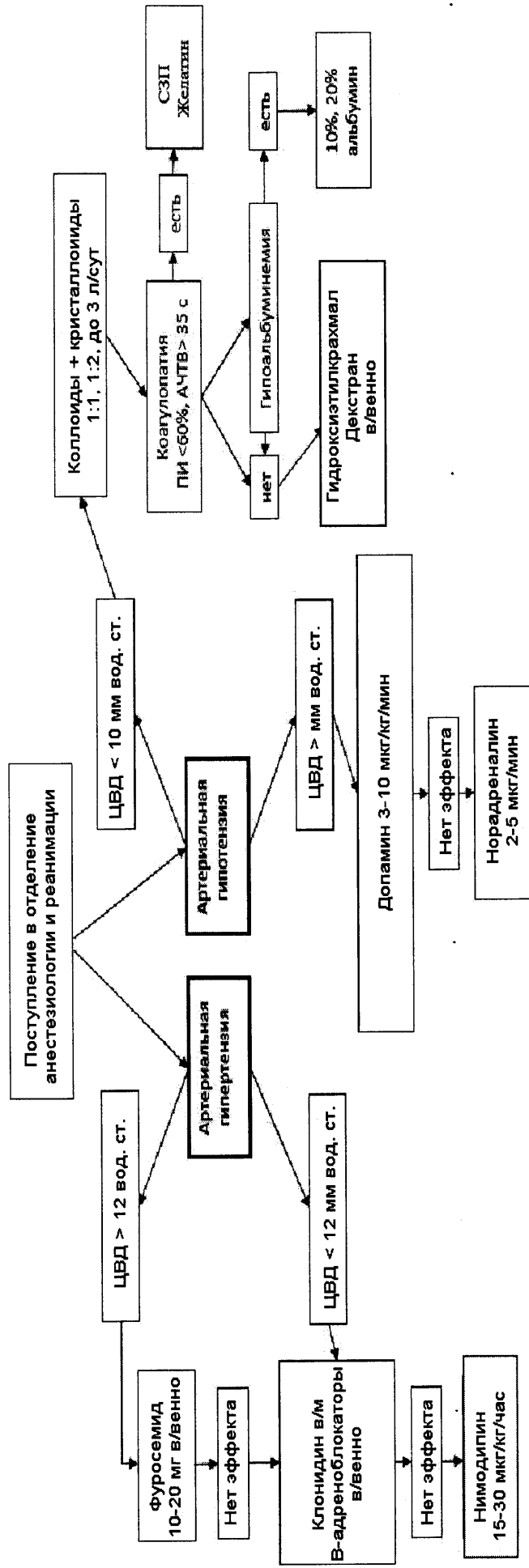
АД – артериальное давление;

ПИ – протромбиновый индекс;

АЧТВ – активированное частичное (парциальное) тромбопластиновое время;

С3П – свежезамороженная плазма.

## Алгоритм коррекции артериального давления после выключения артериальной аневризм из кровотока



В настоящей схеме используются следующие сокращения:

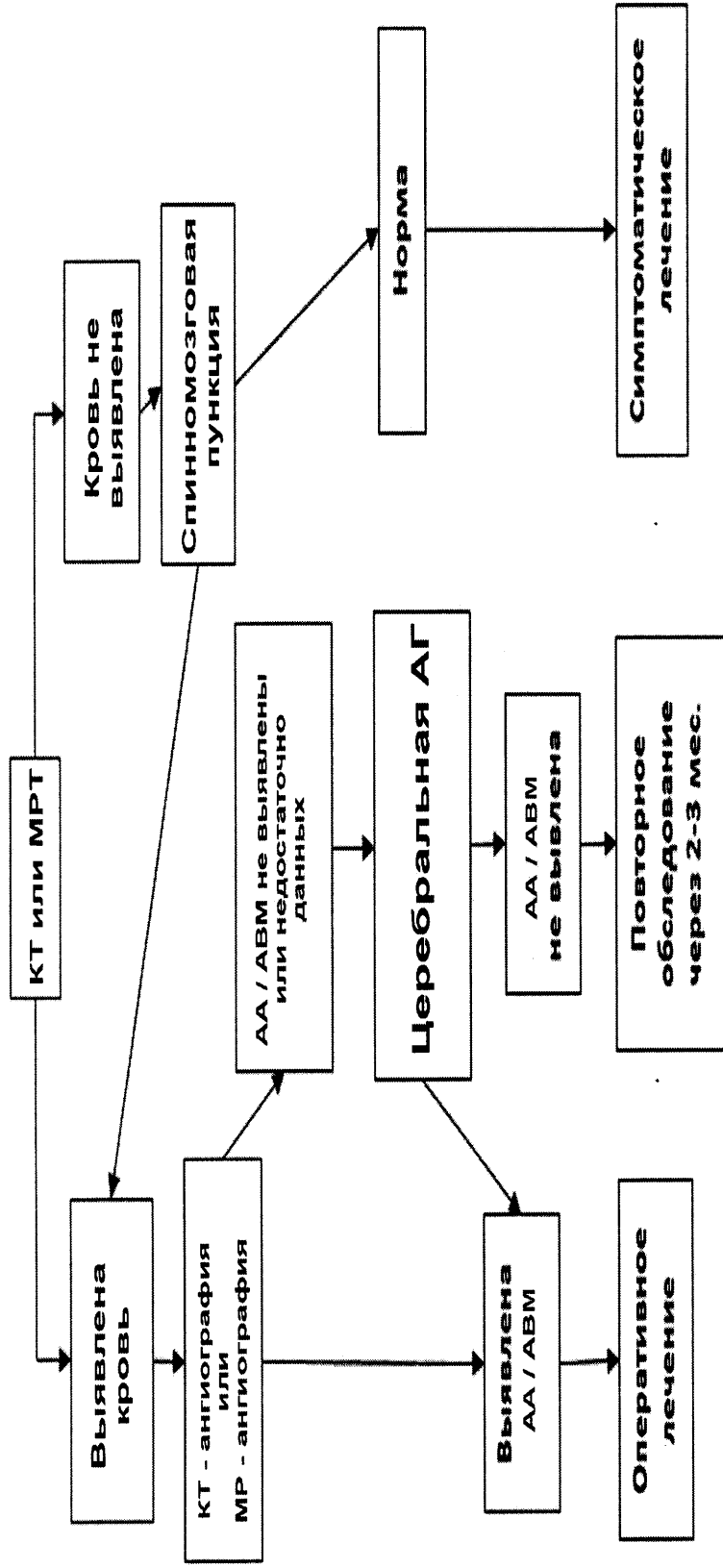
ЦВД – центральное венозное давление;

АЧТВ – активированное частичное (парциальное) тромбопластиновое время;

СЗП – свежемороженая плазма;

ПИ – протромбиновый индекс.

### Алгоритм диагностики внутричерепных кровоизлияний



В настоящей схеме используются следующие сокращения:

КТ – компьютерная томография;

МРТ – магнитно-резонансная томография;

КТ-ангиография – компьютерно-томографическая ангиография;

МР-ангиография – магнитно-резонансная ангиография;

АА – артериальная аневризма;

АВМ – артериовенозная мальформация.

АГ – ангиография.

Принципы интенсивной терапии пациентов с ВМК в остром периоде кровоизлияния.

Симптомы	Мероприятия
Гипертензия (выше 160/100 мм рт. ст.)	нифедипин таблетки сублингвально по 10-20 мг 1-2 раза в сутки; эналаприл таблетки внутрь по 10 мг 2 раза в сутки; каптоприл 25-50 мг внутрь; при стойкой гипертензии – клонидин 0,5-1,0 мл 0,01% раствора внутримышечно или внутривенно медленно в 10-20 мл 0,9% раствора натрия хлора; бензогексоний 2,5% раствор 0,5-1,5 мл внутримышечно или внутривенно медленно под контролем артериального давления (далее – АД).
Гипотензия (ниже 140/90 мм рт. ст.)	инфузионная терапия растворами кристаллоидов под контролем центрального венозного давления; допамин по 50-100 мг в 250 мл 0,9% раствора хлорида натрия (предпочтительнее использовать инфузомат) 3-6 капель в минуту под контролем АД и частоты сердечных сокращений.
Обезвоживание	изоосмолярные растворы кристаллоидов в объеме 50-60 мл/кг в сутки для поддержания осмолярности сыворотки крови на верхней границе нормы (295-300 мосм/кг).
Отек мозга и внутричерепная гипертензия	поднятый головной конец кровати на 30-45°. осмодиуретики (в пересчете на маннитол) в/в струйно или капельно в виде 10 - 20% раствора в дозе 0,5-1,5 г/кг массы тела; фуросемид внутримышечно или внутривенно, суточная доза 40-100 мг; гипервентиляция легких до уровня PaCO <sub>2</sub> 30-35 мм рт.ст.; гипертонические растворы хлорида натрия (3 - 10%).
Гипертермия	искусственное охлаждение; в/м 4,0 мл 50% раствора метамизола натрия, 2,0 мл 1% р-ра дифенгидрамина, 2,0 мл 2% р-ра папаверина; нестероидные противовоспалительные лекарственные средства (парацетамол, диклофенак).
Рвота	метоклопрамид внутримышечно или внутривенно

	по 10 мг 2-3 раза в сутки. диазепам внутримышечно или внутривенно 10 мг 2-4 мл 0,5% раствора.
Судорожный синдром или эпилептический статус	диазепам 2-4 мл 0,5% раствора в 20 мл 0,9% раствора хлорида натрия внутривенно медленно, если нет эффекта, повторно вводят 2-4 мл; тиопентал в 10 мл 0,9% раствора хлорида натрия из расчета 1 мл на 10 кг массы тела пациента; При неэффективности – ингаляционный наркоз смесью закиси азота с кислородом в соотношении 2:1 или 3:1.
Застойные явления в легких	антибиотикотерапия (цефалоспорины III-IV поколения, фторхинолоны, карбапенемы); уход с обязательным изменением положения пациента в постели каждые 2-3 часа, санация трахеи, бронхов; трахеостомия при прогнозировании длительной искусственной вентиляции легких (более 3 суток); муколитические лекарственные средства.
Метаболическая защита мозга	холина альфосцерат 1000-2000 мг внутривенно капельно в сутки в сочетании с депротенинизированным гемодиреватом крови телят.